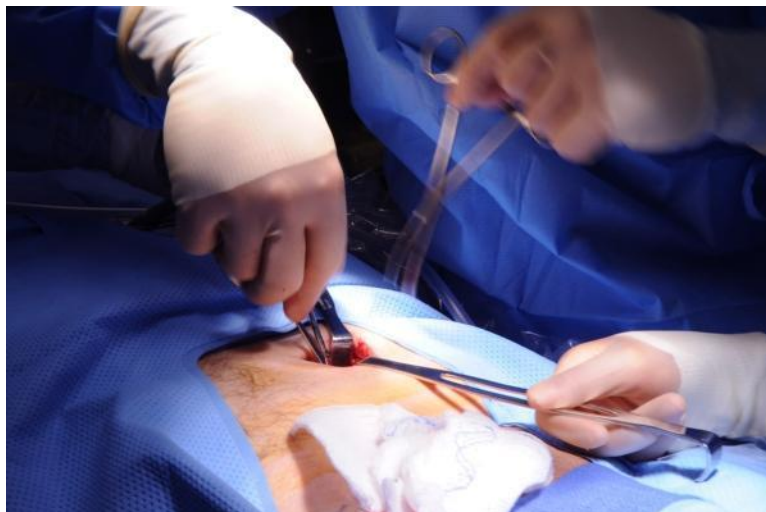




LUNES 23 DE NOVIEMBRE

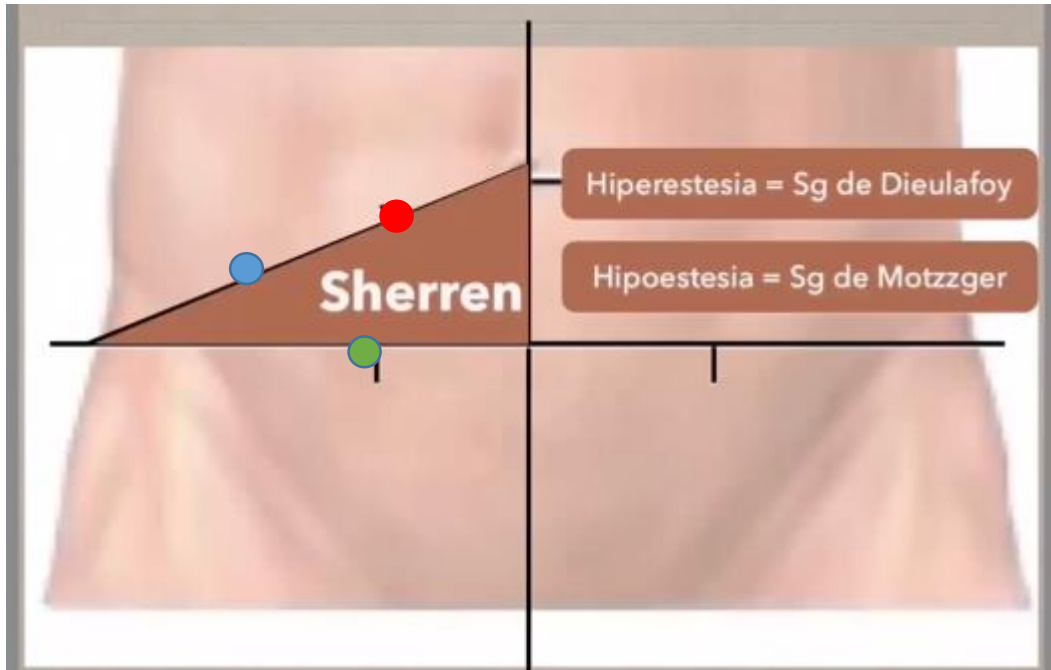


ANA ROBLES

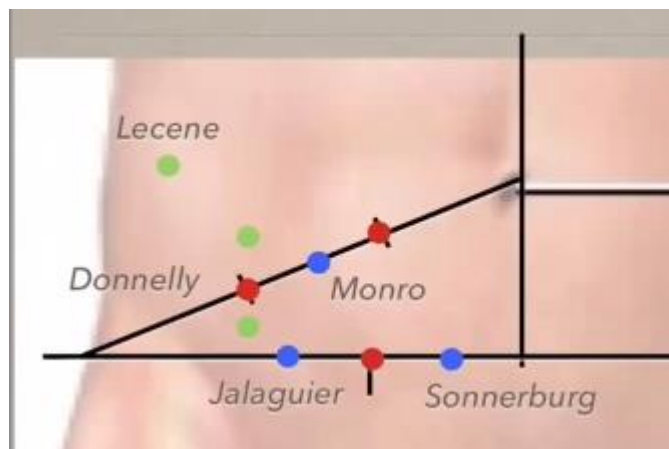
Actividades

Apendicitis aguda

Dr. James Lindsey



- Azul: Mcburney
- Rojo: Morris
- Verde: Lanz



Los puntos verdes de Lecene y Donnelly son puntos que indican cuando el apéndice está retrocecal. El Lecene (más común) se encuentra dos dedos por encima del de Mcburney. Recordar que el apéndice retrocecal representa el 70% de las apendicitis y que está más asociado a complicaciones.

Signos:

En retrocecales:

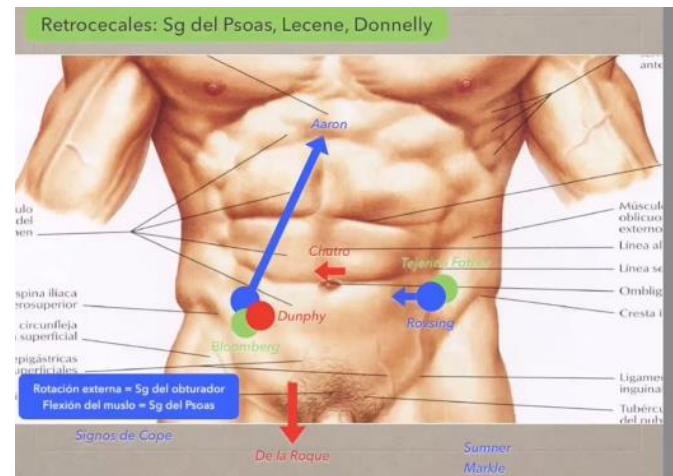
- **Signo del psoas** → acostar al paciente y se flexiona el muslo derecho.
- **Lecene**
- **Donnelly**

El signo de **Rovsing** → tiene mucha sensibilidad y especificidad.

El de bloomberg → es riesgoso porque puede perforar

El de **Dunphy** → es más seguro. Se le pide al paciente que tosa haciendo valsalva.

Importante consignarlo en la historia clínica.



Apendicectomía convencional

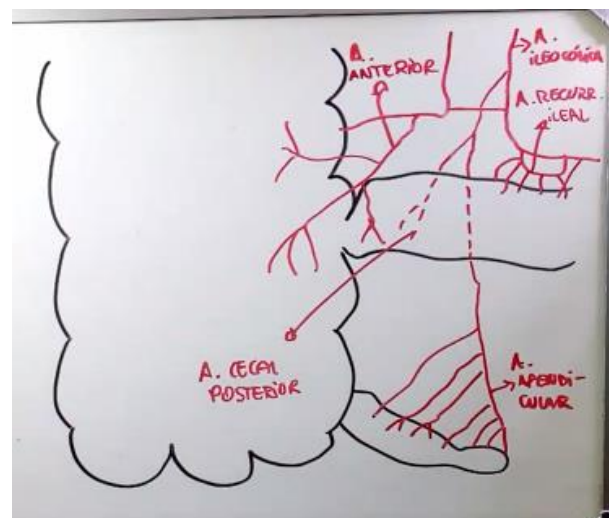
La incisión antes era común en Mcburney. Ahora es Mcbay, a 180° para la parte estética sobre todo.

Con separados Faraday se expone la aponeurosis. Se entra plano por plano, recordar los músculos, las capas de la piel, hasta que entramos al peritoneo. Realmente el orificio de entrada es de 3 a 4 cm, no es muy visible todo por lo que resulta más complicado el procedimiento.

Importante siempre recordar la vascularización de las estructuras.

Se toma el mesoapéndice, se transecta y se liga la arteria.

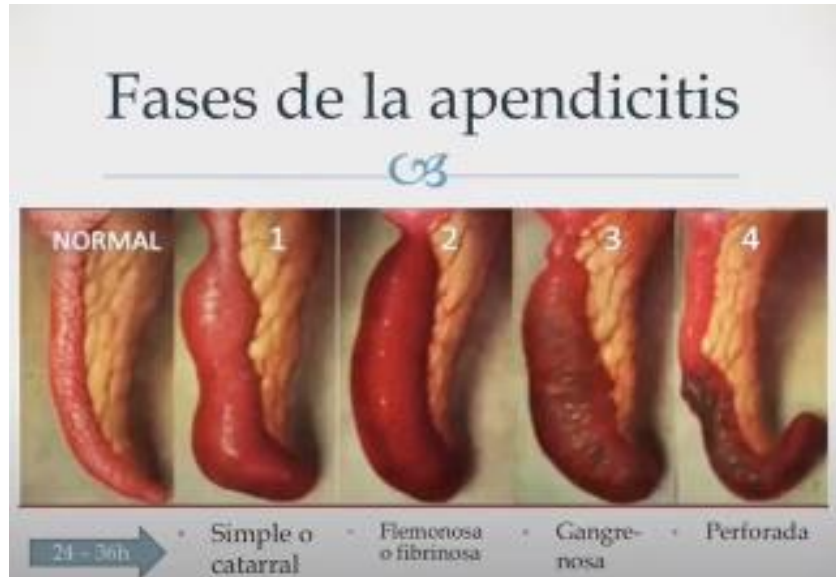El riesgo de infección del sitio quirúrgico es 50/50 cuando es grado 3.



El plastrón apendicular solo lo hacen los adultos. Se deja así mismo, a menos que haya colección. El plastrón normalmente es una pegatina del omento mayor, la grasa y se va poco a poco avanzando.

El doctor menciona, que si observa la masa del plastrón apendicular sin leucocitosis, él la deja dos meses y luego lo retira porque después puede nuevamente afectarse.

El ANACET es hipoclorito que se usa para lavar y que al cabo de 30 min se transforma en agua.



- ✚ Fase 1 → cuando una obstrucción de la base.
- ✚ Fase 2 → flemonosa
- ✚ Fase 3 → microperforada en la punta.
- ✚ Fase 4 → se ve como una catástrofe